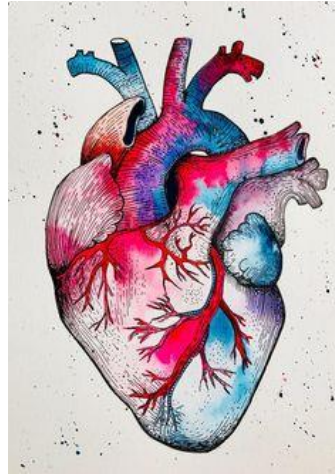

Curso de electrocardiografía

MIGUEL ÁNGEL LÓPEZ RAMÍREZ

Médico general

Grupo de Cardiología Clínica de Medellín

Docente de electrocardiograma

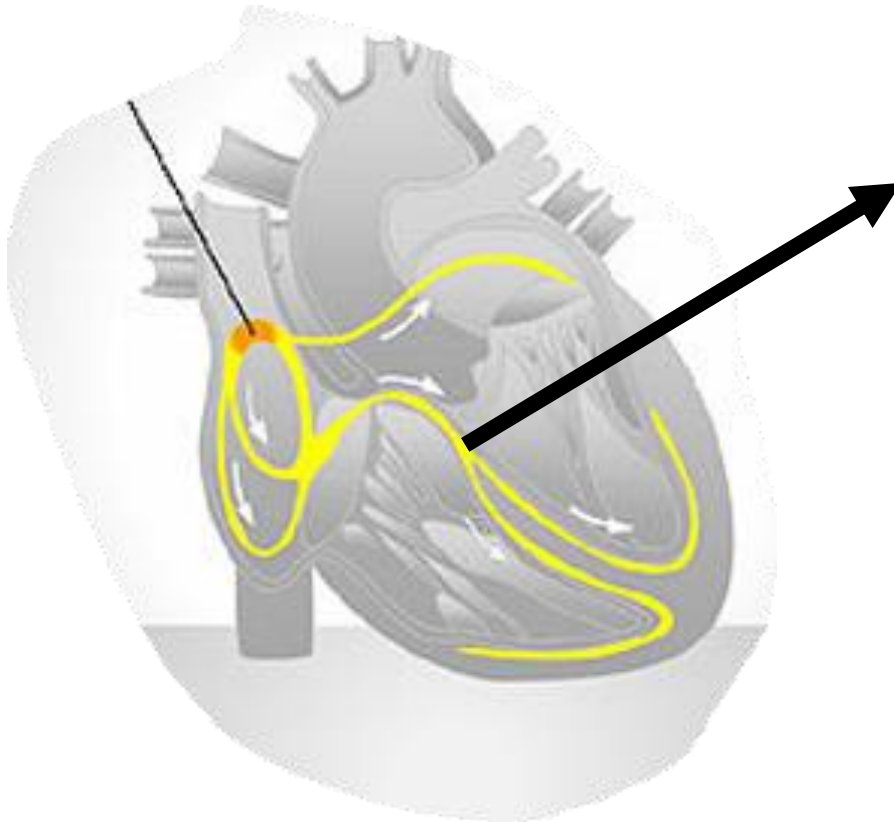
Fundación Universitaria San Martín

Taquiarritmias en el electrocardiograma

- Su expresión clínica es muy variable.
 - Disnea.
 - Palpitaciones.
 - Dolor torácico anginoso.
 - Inestabilidad hemodinámica.
 - Accidente cerebrovascular agudo.
 - Alteración del estado de conciencia.

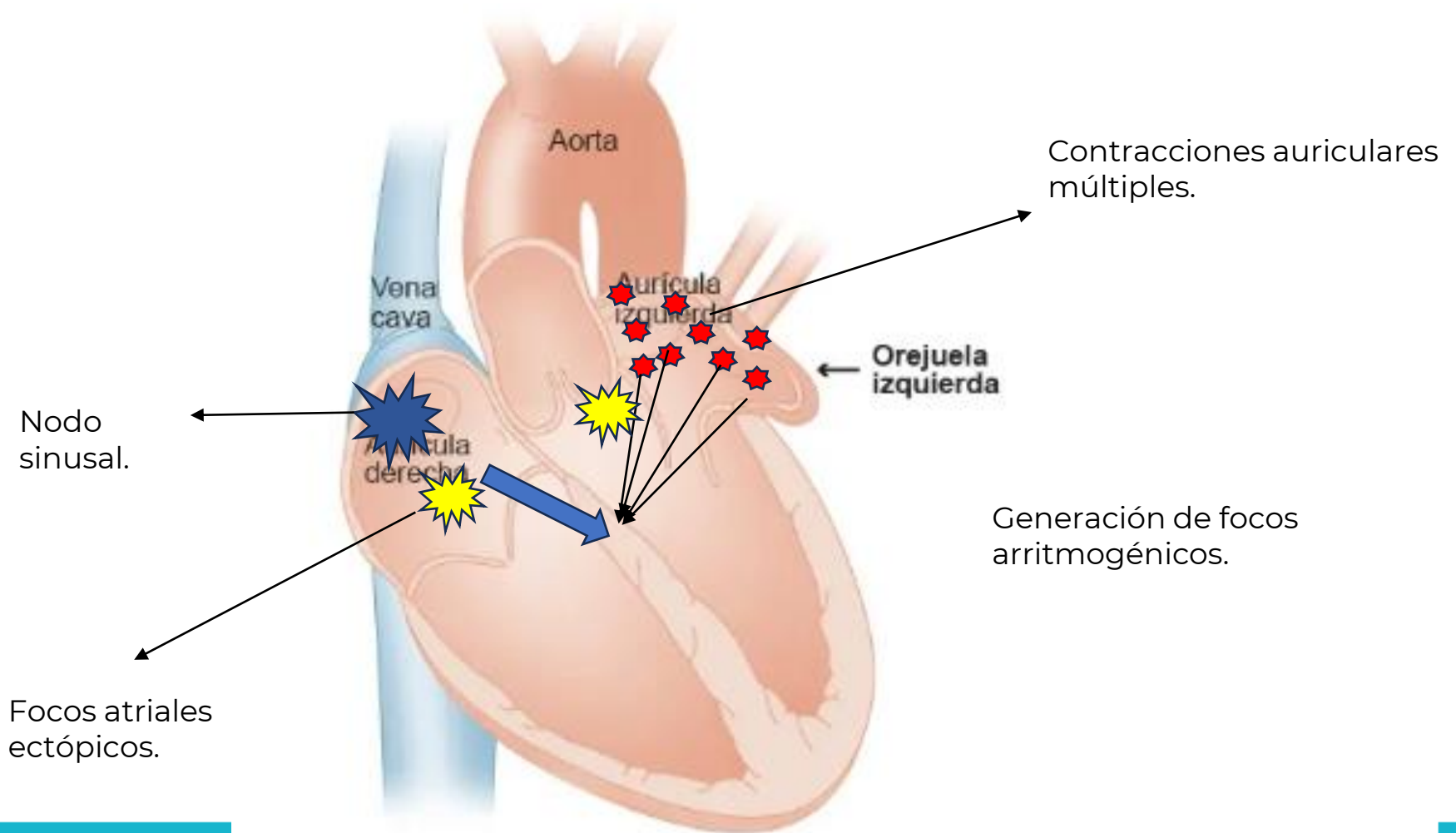


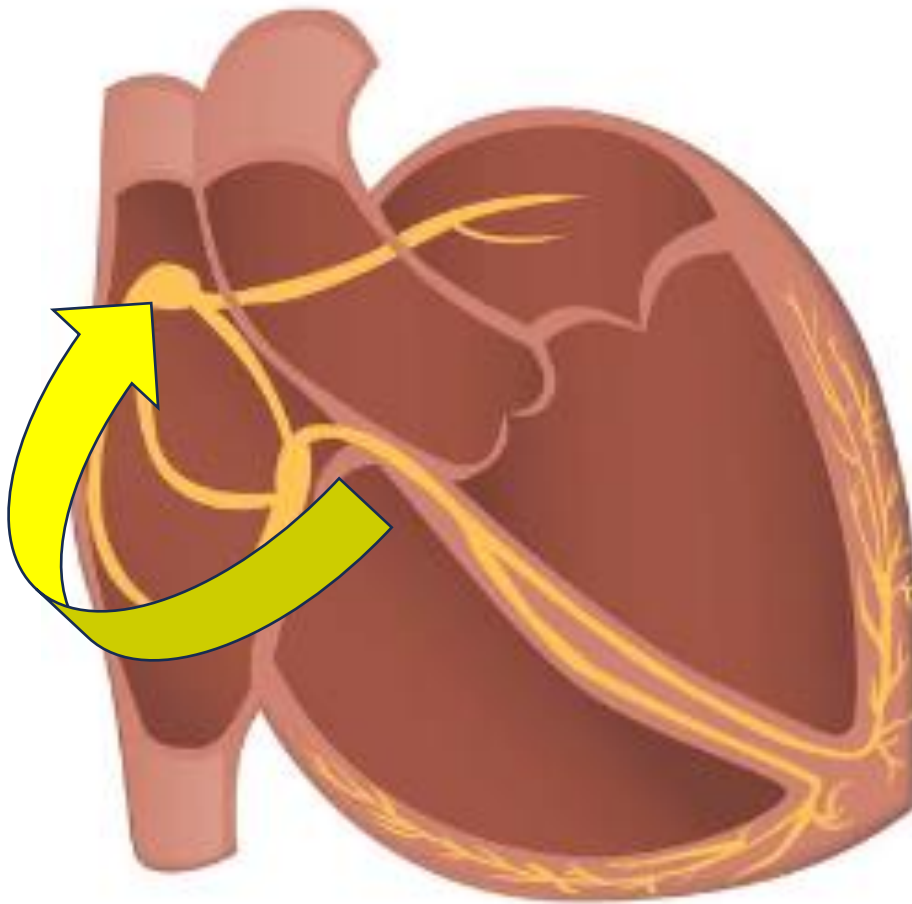
Bases en la arritmogénesis



- Son mecanismos que se originan de forma ascendente a partir de la bifurcación del haz de his.

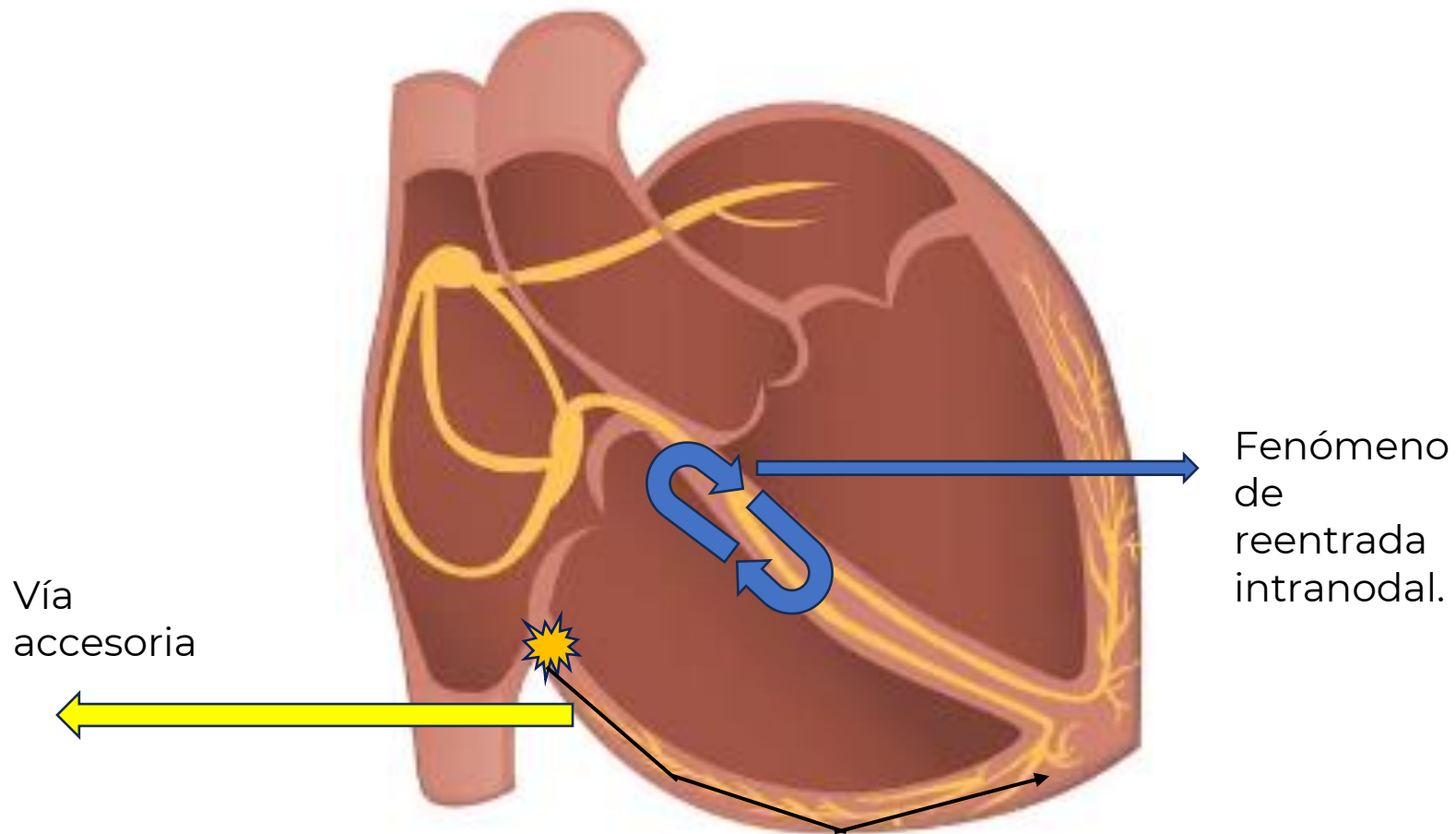
Focos auriculares





Mecanismo de macro reentrada:

Se generan más latidos auriculares que latidos ventriculares.



Clasificación:

No dependen del Nodo AV	Son dependientes del nodo AV
Taquicardia sinusal: -Apropiada -Inapropiada -Reentrada sinoauricular.	Reentrada Intranodal: Típica: Variante lento-rápida. Atípica: Variante rápido-lenta.
Taquicardia Auricular: -Unifocal -Multifocales.	Reentrada por vía accesoria. Ortodrómica (VA Oculta) Antidrómica (VA Manifiesta)
Flutter Auricular	Taquicardia de la unión -Ritmo de la unión acelerado.
Fibrilación auricular.	